

关节镜下“Chinese way”两种术式修补巨大及不可修复肩袖撕裂的临床研究[▲]

余电柏¹ 韦积华^{2*} 蓝常贡² 周海东¹ 唐乾利¹ 麻华德² 谢康麒¹
罗富强¹ 李载永¹

(1 右江民族医学院临床学院, 广西百色市 533000; 2 右江民族医学院附属医院创伤医学中心, 广西百色市 533000)

【摘要】 **目的** 探讨关节镜下“Chinese way”两种术式修补巨大及不可修复肩袖撕裂的临床疗效。**方法** 回顾性分析 30 例在关节镜下行“Chinese way”修补的巨大肩袖撕裂患者的临床资料。比较手术前后肩关节 VAS 评分、加利福尼亚大学洛杉矶分校(UCLA)评分,观察患者手术基本情况、术后并发症情况及重建组织结构的完整性。**结果** 所有患者术程均顺利,手术时间 60~120 min,平均 90 min;术中所用的锚钉数为 2~4 枚,平均 3 枚。所有切口均 I 期甲级愈合。行 I 型“Chinese way”修补的患者术后有 3 例出现大力水手征,行 II 型“Chinese way”修补的患者术后有 1 例出现大力水手征。所有患者均无锚钉松动、切口感染、阵挛痛等并发症。术后 1 年肩关节 VAS 评分与 UCLA 评分较术前明显改善(均 $P < 0.05$),其中术后 1 年 UCLA 评分总分优 3 例,良 21 例,差 6 例,优良率 80.0% (24/30)。末次随访 MRI 检查显示 25 例患者重建组织结构完整,愈合率 83.3% (25/30);5 例患者重建组织结构再次撕裂,再撕裂率 16.7% (5/30)。**结论** 巨大肩袖撕裂患者行“Chinese way”修补术后功能恢复良好,患肩疼痛明显改善。术后肩袖再次撕裂率低,该术式不仅避免了取材引起的额外损伤,而且可缩短手术时间和减少锚钉的使用量,与其他常规修补方法相比更具有优势,值得临床推广。

【关键词】 关节镜;巨大肩袖撕裂;“Chinese way”;疗效

【中图分类号】 R 684.7 **【文献标识码】** B **【文章编号】** 1673-6575(2021)05-0624-06

DOI:10.11864/j.issn.1673.2021.05.07

Clinical research on the two surgical methods of "Chinese way" via arthroscope for repairing large and irreparable rotator cuff tears

YU Dianbo¹, WEI Jihua², LAN Changgong², ZHOU Haidong¹, TANG Qianli¹, MA Huade², XIE Kangqi¹, LUO Fuqiang¹, LI Zaiyong¹

(1 Clinical College, Youjiang Medical College for Nationalities, Baise 533000, Guangxi, China; 2 Trauma Medical Center, Affiliated Hospital of Youjiang Medical College for Nationalities, Baise 533000, Guangxi, China)

【Abstract】 **Objective** To explore the clinical efficacy of the two surgical methods of "Chinese way" via arthroscope for repairing large and irreparable rotator cuff tears. **Methods** The clinical data of 30 patients with large rotator cuff tears, who underwent "Chinese way" repair via arthroscope, were retrospectively analyzed. The shoulder joint scores of VAS and the University of California Los Angeles (UCLA) were compared before and after surgery, and the basic operation conditions, postoperative complications and the integrity of reconstructed tissue structure were observed in patients. **Results** The operation procedures successfully completed in all patients, and the operation lasted 60 to 120 min, with an average of 90 min, the number of anchors using during the operation ranged from 2 to 4, with an average of 3. All surgical incisions were primary grade A healing. 3 patients underwent type I

[▲]基金项目:广西医学高层次骨干人才“139”计划培养人选培养专项资助项目(批准文号:桂卫科教发[2018]22号)

*通信作者

"Chinese way" repair and 1 patient underwent type II "Chinese way" repair occurred Popeye's sign after operation. There were no complications including anchor loosening, incision infection and clonic pain in all patients. One year after operation, the shoulder joint scores of VAS and UCLA were significantly improved compared with those before operation (all $P < 0.05$), among which, the total UCLA score of 3 cases achieved excellent, 21 cases achieved good, and 6 cases were poor, with an excellent/good rate of 80.0% (24/30). Examination of MRI in the last follow-up showed that 25 patients had complete reconstructed tissue structure, with the healing rate of 83.3% (25/30); however, 5 cases with the reconstructed tissue structure occurred re-rupture, with a re-rupture rate of 16.7% (5/30). **Conclusion** Patients with large rotator cuff tears repaired by "Chinese way" repair surgery have good postoperative functional recovery, and they obtain a significant improvement of the shoulder pain. The re-rupture rate of rotator cuff decreases after operation. The surgical method not only avoids the additional injury caused by the collection of materials, but also shortens the operation time and reduces the use of anchors. Compared with other conventional repair methods, it has more advantages and is worthy of clinical promotion.

【Key words】 Arthroscopy; Large rotator cuff tear; "Chinese way"; Efficacy

肩袖损伤是肩部疼痛和功能障碍最常见的原因之一,巨大及不可修复肩袖撕裂是目前运动医学研究领域的热点和难点。肩袖肌肉组织严重的脂肪浸润及肌腱退变的过度收缩,导致撕裂的肩袖修复难度加大,修复失败率升高。肩袖损伤治疗在外科临床实践中极具挑战性。目前治疗巨大肩袖撕裂的方法有多种,各有优缺点,其中"Chinese way"术式简单,临床疗效良好,且较为经济。"Chinese way"是指采用肱二头肌长头腱(long head of bicep tendon, LHBT)转位固定冈上肌腱足印区,替代上关节囊重建(superior capsular reconstruction, SCR),以修补巨大及不可修复肩袖撕裂。该手术方式是由我国运动医学专家陈世益教授首创,并于2017年发表,分为I型(切断LHBT远端)和II型(保留LHBT完整)两种^[1]。现将我科采用"Chinese way"修补巨大肩袖撕裂的临床观察研究报告如下。

1 资料与方法

1.1 一般资料 回顾性分析2017年1月至2019年12月我科收治的巨大肩袖撕裂患者30例的临床资料,其中男21例、女9例,年龄45~78岁,平均60岁。根据术中所见LHBT的质量决定采用I型"Chinese way"修补(LHBT远端明显退变),或行II型"Chinese way"修补(LHBT远端质量良好,无明显退变)。纳入标准:(1)MRI检查提示肩袖巨大损伤,即多根肩袖撕裂(≥ 2 根)或肩袖撕裂口宽度在5 cm以上;(2)X线片提示Hamada分型2~3级;(3)术中关

节镜探查明确肩袖巨大损伤,冈上肌腱撕裂回缩至关节盂内侧缘或者边缘,且退变显著,拉回足印区时张力极高,甚至无法拉回足印区,可伴有或没有冈下肌腱和肩胛下肌腱撕裂;(4)LHBT在关节腔内质量好,无纵向撕裂,可伴有轻度退变。排除标准:(1)合并其他疾病不能耐受手术或术后不能配合完成功能训练者;(2)合并严重的肩关节上孟唇损伤、关节脱位、关节炎等患者;(3)LHBT严重退变,纵向撕裂,力学强度缺失者;(4)既往有肩关节手术史或近期有关节感染者。本研究经右江民族医学院附属医院医学伦理委员会审核批准,且所有患者均签署知情同意书。

1.2 手术方法 予患者取侧卧位,患肢外展 $45^\circ \sim 60^\circ$ 、前屈 $20^\circ \sim 30^\circ$,持续皮肤牵引,牵引重量根据术中需要选择3~5 kg。常规消毒铺巾后,连接关节镜设备。常规建立肩关节后侧入路、外侧入路和前外侧入路,进入关节腔,清理增生炎症组织和阻挡视野的滑膜组织,合并有关节粘连和肩峰前下方骨赘增生者,行粘连松解和肩峰成形术。仔细探查孟肱关节内结构,明确是否符合纳入标准。经探查确认,30例患者均属于巨大肩袖撕裂,冈上肌腱完全撕裂并明显退变、萎缩,断端回缩至关节盂边缘,部分患者甚至回缩至内侧缘。充分松解肌腱周围粘连的组织后大多数患者难以拉回足印区,少数患者可拉回足印区,但是张力较大,均伴有冈下肌腱撕裂(19例完全撕裂,11例部分撕裂),均无肩胛下肌腱撕裂。30例患者LHBT在关节内质量好,而肌腱远端磨损相对较重,伴有部分肌腱撕裂,但未超过肌腱宽度的50%。

且无纵向撕裂。明确符合纳入标准后实施“Chinese way”肩袖修补术:(1)用磨钻打磨冈上肌腱足印区至少少许血液渗出(打磨不宜过深,否则影响锚钉的稳定性),于冈上肌腱足印区内侧缘近关节面中点植入1枚带线金属锚钉(注意:锚定位置不应偏后,可适当偏前,避免 LHBT 张力过大,导致术后疼痛加重,甚至 LHBT 断裂,引起大力水手征),检查锚钉稳定性良好,适合张力下转位 LHBT 并用其中两线固定,另外1线预留用于修补冈上肌腱。(2)以同样的方法于冈下肌腱足印区植入1枚带线锚钉,修补冈下肌腱。用组织抓钳牵拉冈上肌腱可拉回足印区且张力不大,用预留的缝线完全修复冈上肌腱(注意:若冈上肌腱张力不大,选择完全修复;若张力较大,选择部分修复)。(3)修补完成后行 I 型“Chinese way”修补者,切断 LHBT 远端,且不进行固定;行 II 型“Chinese way”修补者,则不切断 LHBT 远端。(4)充分止血后缝合皮肤,无菌敷料包扎,肩外展支架固定患肢于中立位,外展 30°。

1.3 术后康复 所有患者术后均配置专业的康复师指导康复训练。具体康复计划如下:(1)术后即刻给予患肢佩戴特制的肩外展支架6周,中立位外展 30°;(2)术后第1天主进行手腕关节和前臂肌肉收缩训练,禁止主动屈肘活动训练以防止牵拉 LHBT,影响肩袖愈合;(3)术后2周在前屈 0°~90°范围内行肩关节被动活动训练,4周后活动范围逐步增加,同时可逐渐行主动活动训练;(4)每次训练结束后均予患处冰敷 10~15 min,以促进患肢肿胀消退和减轻炎症反应;(5)术后6周拆除外展支架后行全关节活动度训练;(6)术后8周行三角肌肌力和关节主动活动度训练;(7)术后3个月开始行肩关节周围肌肉肌力恢复训练;(8)术后6个月开始进行对抗性训练。

表1 手术前后 VAS 评分与 UCLA 评分比较 ($\bar{x} \pm s$,分)

时间	n	VAS 评分	UCLA 评分					
			疼痛感	功能	前侧屈曲活动	前侧屈曲力量	患者满意度	总分
术前	30	6.7 ± 2.2	2.7 ± 1.8	2.4 ± 1.3	1.9 ± 0.9	2.6 ± 0.8	1.2 ± 2.2	11.2 ± 3.9
术后1年	30	3.0 ± 1.7	8.9 ± 1.5	8.8 ± 1.6	4.1 ± 0.8	3.9 ± 0.8	4.3 ± 1.7	29.8 ± 3.8
t 值		8.160	12.730	16.666	14.228	6.346	5.641	18.685
P 值		<0.001	<0.001	<0.001	<0.001	<0.001	<0.001	<0.001

2.3 重建组织结构完整性 末次随访行 MRI 检查显示,25 例患者重建组织结构完整,愈合率 83.3% (25/30);5 例患者重建组织结构再次撕裂,再撕裂率

1.4 观察指标 (1)观察患者手术基本情况,并观察术后是否出现切口感染、神经血管损伤、大力水手征、阵挛痛、关节粘连,以及锚钉松动,甚至锚钉脱落移位等并发症。(2)比较术前与术后1年肩关节 VAS 评分和加利福尼亚大学洛杉矶分校(University of California, Los Angeles, UCLA)评分,并计算术后1年 UCLA 评分优良率(优:34~35分,良:29~33分,差:<29分),优良率=(优+良)例数/总列数 × 100%。(3)根据术前及末次随访 X 线片和 MRI 检查结果,观察重建组织结构的完整性。

1.5 统计学分析 采用 SPSS 24.0 统计学软件对数据进行分析处理,计量资料以均数 ± 标准差($\bar{x} \pm s$)表示,手术前后比较采用配对 t 检验,计数资料采用例数(n)和百分率(%)表示。以 P < 0.05 为差异有统计学意义。

2 结果

2.1 手术基本情况及并发症 所有患者术程均顺利,手术时间 60~120 min,平均 90 min;术中所用的锚钉数为 2~4 枚,平均 3 枚。术后所有患者随访时间 12~36 个月。所有切口均 I 期甲级愈合。行 I 型“Chinese way”修补患者 15 例,术后有 3 例出现大力水手征;行 II 型“Chinese way”修补患者 15 例,术后有 1 例出现大力水手征。末次随访 X 线片提示所有患者锚钉位置良好,无松动。所有患者均无切口感染、阵挛痛等并发症。

2.2 VAS 评分、UCLA 评分 术后1年患者肩关节 VAS 评分与 UCLA 评分较术前明显改善,差异有统计学意义(均 P < 0.05),见表 1。其中术后1年 UCLA 评分总分优 3 例、良 21 例、差 6 例,优良率 80.0% (24/30)。

16.7% (5/30),其中再次撕裂患者 I 型有 2 例、II 型有 3 例,但是再次撕裂患者无明显不适,功能恢复良好,未进一步处理。典型病例见图 1。

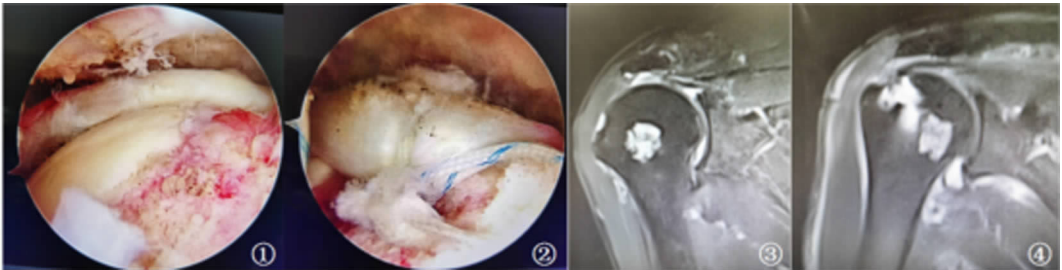


图1 典型病例的影像资料

注:①术中见巨大肩袖撕裂,肱骨头外露;②LHBT 转位重建上关节囊,肱骨头获得良好的覆盖;③术前 MRI 检查显示冈上肌腱完全撕裂,断端回缩至关节盂边缘;④术后 8 个月复查 MRI 显示上关节囊重建良好。

3 讨论

肩袖撕裂是肩关节疼痛甚至功能丧失最常见的原因之一,好发于中老年人群,是该人群进行肩部手术的主要因素。随着人口老龄化的加剧,发生肩部疼痛伴或不伴肩关节功能障碍的患者数量逐年增加。随着关节镜设备的更新和手术技术的进步,中小程度肩袖损伤的治疗已得到了明显的改善,但是对于涉及两根或多根肩袖撕裂或肩袖撕裂口宽度在 5 cm 以上的患者,关节镜下修补术的临床疗效仍然不甚满意,治疗失败率高达 40%^[2],最高可达 90%^[3]。而治疗失败的原因与肩袖撕裂程度、肌肉萎缩和脂肪浸润情况、患者年龄、手术技术和术后是否按康复计划训练等有关^[4]。据报道,巨大肩袖撕裂约占所有肩袖撕裂的 20% 和复发性撕裂的 80%^[5]。肩袖损伤后,撕裂的肌腱会发生萎缩、纤维化和脂肪浸润等多种变化。相对于中小肩袖撕裂,巨大肩袖撕裂变化更为明显,并伴有肱骨头上移、肩峰与肱骨头之间的距离缩小、撕裂肌腱粘连等。修补撕裂肩袖时,充分、广泛地松解粘连组织仍然难以将冈上肌腱拉回足印区进行修复,若在肌腱高张力的情况下完成修复,患者术后疼痛难以得到缓解或缓解不满意,致使临床疗效不佳,术后再撕裂率高^[6-9]。而巨大的撕裂和严重的肌肉萎缩,使多达 30% 的肩袖撕裂成为不可修复性损伤,导致巨大肩袖撕裂的治疗仍然极具挑战性。

目前巨大肩袖撕裂的治疗方法多种多样。选择保守治疗者仅能短暂地改善疼痛。Zingg 等^[10]对 19 例患者(男 12 例、女 7 例,平均年龄为 64 岁)进行保守治疗,平均随访 48 个月,肩关节活动度未见改善,甚至有进一步加重倾向,仅有短暂的肩部疼痛改善,而肩肱距离减小和骨性关节炎进一步加重,撕裂的肩袖进一步萎缩,宽度增大,脂肪浸润进一步加剧。

Mirzaee 等^[11]对巨大肩袖撕裂进行有限关节镜治疗,包括关节清理、肩峰形成和 LHBT 切除术,该方法对肩关节疼痛和肩关节活动度有一定程度的改善,但是该方法仍然不能阻止肩袖损伤扩大,也不能延缓肩关节骨性关节炎的发展。胡庆翔等^[12]采用 SCR 术修补巨大肩袖撕裂,可稳定肱骨头,增加肩峰及肱骨头之间的间隙,减少肩峰下压力及其与重建关节囊之间的摩擦,使患者术后在短期内肩部疼痛及关节功能得到改善,生活质量提高,但是长期效果欠佳。研究^[13-14]发现,采用肩峰下假体植入术治疗巨大肩袖撕裂,短期内对缓解肩部疼痛和改善关节功能有一定的疗效,但是中期效果差,相对于其他术式临床效果无显著差异,患者的满意度不高,分别为 40%^[13]和 46%^[14]。肌腱移位术是目前治疗巨大肩袖撕裂的研究热门,也是术后临床疗效相对稳定的术式。El-Azab 等^[15]对 86 例巨大肩袖撕裂患者采用背阔肌移位修补,临床疗效较稳定,患者满意度较高,但是该术式需要约 6 枚锚钉固定,治疗费用极高,限制了其广泛开展。而反肩置换术治疗巨大肩袖撕裂的临床疗效显著,但患者的接受程度不高,且仍然有不可忽视的术后并发症。Gerber 等^[16]对 22 例巨大肩袖撕裂采用反肩关节置换术,患者术后疼痛评分及关节功能均能得到明显改善,但是出现高达 27% 的手术失败率和 59% 的术后并发症发生率。而 Ernstbrunner 等^[17]亦报道,在对 60 岁以下行反肩关节置换者的 10 年随访中发现,患者术后疼痛评分及关节功能均能得到明显改善,术后并发症发生率为 39%,10 年内因假体松动和衬垫磨损等并发症需行关节翻修术的发生率低,但是随着时间的推移,这些并发症逐渐恶化,最终需行翻修的可能性极高,所以对 60 岁以下患者行反肩关节置换术需谨慎。

为了提高巨大肩袖撕裂的临床疗效和患者的满

意度,人们在不断的探索中发现,根据 SCR 的原理可利用 LHBT 作为自体移植替代背阔肌和补片等方法。该方法是指采用 LHBT 转位固定冈上肌腱足印区,替代 SCR,修补巨大及不可修复肩袖撕裂,这种方法称为“Chinese way”,即将在关节腔内无明显撕裂或严重退变的 LHBT 外侧转至冈上肌腱足印区并加以固定,近端插入关节盂的肌腱组织保持完整,远端根据肌腱损伤情况选择切断或保留,然后根据冈上肌腱张力大小选择部分或完全修复肩袖。“Chinese way”是通过 LHBT 转位替代 SCR,稳定肱骨头并防止肱骨头上移,增加肩峰肱骨头之间的间隙,避免肩峰与修复肩袖组织的摩擦。同时为修复肩袖组织提供支架作用,减小张力,促进肩袖腱骨愈合,降低肩袖再撕裂率。此方法与自体阔筋膜行 SCR 相比较,在患者经济负担、手术损伤程度及手术时间上具有显著优势,既能减轻取自体阔筋膜时对患者的额外损伤,又能减少固定筋膜使用的锚钉量(阔筋膜行 SCR 需锚钉平均 6 枚,该术式平均 3 枚),治疗费用显著降低,患者经济负担大大减轻,同时该术式操作比较简单,手术时间明显缩短,起到有效降低手术风险和促进患者恢复的作用。

本研究中,我们纳入的病例均为冈上肌腱完全撕裂、冈下肌腱完全或部分撕裂并能够轻松拉回足印区、冈上肌腱经充分松解后仍然难以拉回足印区,或肩胛下肌腱完整且肌腱质量良好,均适合行 LHBT 转位 SCR 的患者。术中清理炎性滑膜后行肩峰成形术和肩袖修补术,术后严格按康复计划进行训练,患者术后 VAS 评分、UCLA 评分均较术前明显改善(均 $P < 0.05$),与王微等^[18]报道结果相似。本研究发现,除了 3 例 I 型患者和 1 例 II 型患者出现大力水手征外,所有患者均无切口感染、阵挛痛等并发症。同时出现大力水手征患者均无功能方面的影响。随访 X 线片提示锚钉无松动或脱落现象, MRI 检查提示 25 例患者重建组织结构完整,愈合率达 83.3% (25/30)。由于本研究的患者平均年龄 60 岁,年龄相对较大,且主要为农村患者,对运动功能的要求不高,这可能是影响疗效评价的一个因素。此外,本研究样本量仅为 30 例,而且随访时间较短,限制了对研究远期疗效的评价,未来应扩大样本,延长随访时间,进一步探索其远期疗效及疗效影响因素。

除了良好的临床效果,生物力学研究也提示 LHBT 转位替代 SCR 术在稳定肱骨头生物力学方面

更具有优势。2018 年 El-Shaar 等^[19]将 10 具尸体肩均处理成相同的巨大肩袖撕裂,随机选择 5 具尸体肩行自体 LHBT 转位替代 SCR 术,另外 5 具行自体阔筋膜移植 SCR 术,比较两种术式在生物力学上的差异。结果显示,行自体 LHBT 移植 SCR 术时使尸体肱骨头上移需要(393.2% ± 87.9%)的力($P = 0.029$),而行自体阔筋膜移植 SCR 术时使尸体肱骨头上移需要(194.0% ± 21.8%)的力($P = 0.013$),提示 LHBT 转位替代 SCR 术在稳定肱骨头生物力学方面更具有优势,其防止肱骨头上移作用更显著。随后 Han 等^[20]也对“Chinese way”术式 SCR 生物力学进行研究,将 7 具尸体肩均处理成相同的巨大肩袖撕裂后行 LHBT 转位替代 SCR 术,监测肱骨头的稳定性、肩峰与肩袖组织的接触面积和肩峰下压力,结果显示肱骨头的稳定性恢复良好,肩峰下接触面积和压力均减少,提示该术式治疗巨大肩袖撕裂是可行的。

综上所述,巨大肩袖撕裂患者行“Chinese way”修补术后功能恢复良好,患肩疼痛明显改善,术后肩袖再次撕裂率低。此外,术中利用 LHBT 转位固定辅助替代 SCR 修补巨大肩袖撕裂,不仅避免了取材引起的额外损伤,而且可缩短手术时间和减少锚钉的使用量,与其他常规修补方法相比,该术式更具有优势,值得临床推广。

参 考 文 献

- [1] Boutsiadis A, Chen S, Jiang C, et al. Long head of the biceps as a suitable available local tissue autograft for superior capsular reconstruction: "the Chinese way" [J]. *Arthrosc Tech*, 2017, 6(5): e1559 - e1566.
- [2] Oh JH, Park MS, Rhee SM. Treatment strategy for irreparable rotator cuff tears [J]. *Clin Orthop Surg*, 2018, 10(2): 119 - 134.
- [3] Randelli P, Spennacchio P, Ragone V, et al. Complications associated with arthroscopic rotator cuff repair: a literature review [J]. *Musculoskelet Surg*, 2012, 96(1): 9 - 16.
- [4] 尚西亮,华英汇,陈世益. 肩袖修补术后再断裂原因分析[J]. *中华骨科杂志*, 2013, 33(9): 965 - 970.
- [5] Di Benedetto ED, Di Benedetto P, Fiocchi A, et al. Partial repair in irreparable rotator cuff tear: our experience in long-term follow-up [J]. *Acta Biomed*, 2017, 88(4S): 69 - 74.
- [6] Valencia AP, Lai JK, Iyer SR, et al. Fatty infiltration is

- a prognostic marker of muscle function after rotator cuff tear [J]. *Am J Sports Med*, 2018, 46 (9) : 2161 - 2169.
- [7] Jeong HY, Kim HJ, Jeon YS, et al. Factors predictive of healing in large rotator cuff tears: is it possible to predict retear preoperatively? [J]. *Am J Sports Med*, 2018, 46(7) : 1693 - 1700.
- [8] Ohzono H, Gotoh M, Nakamura H, et al. Effect of preoperative fatty degeneration of the rotator cuff muscles on the clinical outcome of patients with intact tendons after arthroscopic rotator cuff repair of large/massive cuff tears [J]. *Am J Sports Med*, 2017, 45 (13) : 2975 - 2981.
- [9] Novi M, Kumar A, Paladini P, et al. Irreparable rotator cuff tears: challenges and solutions [J]. *Orthop Res Rev*, 2018, 10: 93 - 103.
- [10] Zingg PO, Jost B, Sukthankar A, et al. Clinical and structural outcomes of nonoperative management of massive rotator cuff tears [J]. *J Bone Joint Surg Am*, 2007, 89(9) : 1928 - 1934.
- [11] Mirzaee F, Aslani MA, Zafarani Z, et al. Treatment of massive irreparable rotator cuff tear with arthroscopic subacromial bursectomy, biceps tenotomy, and tuberopectomy [J]. *Arch Bone Jt Surg*, 2019, 7 (3) : 263 - 268.
- [12] 胡庆翔,何耀华. 肩关节上关节囊重建术治疗不可修复肩袖损伤的研究进展 [J]. *中华骨与关节外科杂志*, 2018, 11(1) : 68 - 72.
- [13] Ruiz Ibán MA, Lorente Moreno R, Ruiz Díaz R, et al. The absorbable subacromial spacer for irreparable posterosuperior cuff tears has inconsistent results [J]. *Knee Surg Sports Traumatol Arthrosc*, 2018, 26 (12) : 3848 - 3854.
- [14] Prat D, Tenenbaum S, Pritsch M, et al. Sub-acromial balloon spacer for irreparable rotator cuff tears: is it an appropriate salvage procedure? [J]. *J Orthop Surg (Hong Kong)*, 2018, 26(2) : 2309499018770887.
- [15] El-Azab HM, Rott O, Irlenbusch U. Long-term follow-up after latissimus dorsi transfer for irreparable posterosuperior rotator cuff tears [J]. *J Bone Joint Surg Am*, 2015, 97(6) : 462 - 469.
- [16] Gerber C, Canonica S, Catanzaro S, et al. Longitudinal observational study of reverse total shoulder arthroplasty for irreparable rotator cuff dysfunction: results after 15 years [J]. *J Shoulder Elbow Surg*, 2018, 27 (5) : 831 - 838.
- [17] Ernstbrunner L, Suter A, Catanzaro S, et al. Reverse total shoulder arthroplasty for massive, irreparable rotator cuff tears before the age of 60 years: long-term results [J]. *J Bone Joint Surg Am*, 2017, 99 (20) : 1721 - 1729.
- [18] 王微,康汇,李红川,等. 肩关节镜下肱二头肌长头腱桥接治疗巨大肩袖损伤伴肱二头肌长头腱病损疗效观察 [J]. *中国骨与关节损伤杂志*, 2020, 35 (3) : 313 - 315.
- [19] El-Shaar R, Soin S, Nicandri G, et al. Superior capsular reconstruction with a long head of the biceps tendon autograft: a cadaveric study [J]. *Orthop J Sports Med*, 2018, 6(7) : 2325967118785365.
- [20] Han F, Kong CH, Hasan MY, et al. Superior capsular reconstruction for irreparable supraspinatus tendon tears using the long head of biceps: A biomechanical study on cadavers [J]. *Orthop Traumatol Surg Res*, 2019, 105(2) : 257 - 263.

(收稿日期:2021-07-01 修回日期:2021-09-13)

微创医学技术信息动态

主动脉瘤微创介入手术为高龄老人成功“拆弹”

近日,武汉大学人民医院血管外科邓宏平教授采用主动脉瘤微创介入技术,破解高龄老人手术难题。患者 80 岁高龄,体检中发现胸主动脉瘤合并腹主动脉瘤,且胸主动脉瘤巨大,同时主动脉及分支多发硬化、严重钙化伴附壁血栓形成。经多方会诊最终制订了“胸主动脉支架植入 + 主动脉弓部三分支血管开窗重建”的微创手术治疗方案。手术不仅完全隔离了主动脉弓部瘤体,恢复正常血流方向,从而避免了对主动脉瘤的冲击,而且还完整地保留主动脉弓部的左锁骨下动脉、左颈总动脉、头臂干动脉 3 个重要分支血管,从而避免分支支架与主支架之间的内漏发生。(人民网, <http://health.people.com.cn/n1/2021/0908/c14739-32220890.html>)